

Q1. Canine cutaneous histiocytoma はどの年齢でも発生するが、特に 3 歳未満の若齢犬によくみられる、() を起源とする疾患である。無治療で自然退縮するのを特徴とし、退縮期には (CD4+T リンパ球 / CD8+T リンパ球 / 形質細胞) が浸潤する。多発する場合には、() を鑑別疾患として考慮する必要がある。

Q2. 組織球はマクロファージと樹状細胞をさし、樹状細胞には Epithelial, interstitial, interdigitating dendric cell が含まれる。それぞれを鑑別する手法として免疫組織化学的染色が有用である。汎組織球マーカーとして (CD18 / CD1a / CD11c / CD11d / E-cadherin / CD90) が、マクロファージのマーカーとして (CD18/CD1a/CD11c/CD11d/E-cadherin/CD90) が、樹状細胞マーカーとして (CD18/CD1a/CD11c/CD11d/E-cadherin/CD90) が有用である。また、Epithelial dendric cell は (CD18/CD1a/CD11c/CD11d/E-cadherin/CD90) に陽性、interstitial dendric cell は (CD18/CD1a/CD11c/CD11d/E-cadherin/CD90) に陽性を示すことから、両者を鑑別できる。

Q3. 血小板の接着に重要な 2 大タンパクとして、Von Willebrand factor (vWF) と fibrinogen があげられる。vWF は血管内皮細胞で合成されるタンパクであり、トロンビン、ヒスタミン、エストロゲン、サイロキシン、DDAVP (デスマプレシン、合成バソプレシン誘導体) のなど様々な刺激により放出される。ヒトおよび (犬 / 猫 / 馬 / 牛) では、血小板中の α 顆粒に巨核球由来の vWF を著増している。Von Willebrand disease (vWD) は (犬 / 猫 / 馬 / 牛) における最も一般的な先天性出血性疾患であり、(外因性 / 内因性) 血小板異常とされている。Type1-3 に分けられる vWD の内、vWF が欠損しているのは (type1 / type2 / type3) であり、劣性形質とされ、臨床的にも重症である。

Q4. Disseminated intravascular coagulation (DIC) は凝固機構が全身性に過剰活性化し、全身でフィブリンが形成される病態である。Tissue Factor の過剰発現や、凝固を促進するプロテアーゼの活性化を伴うような疾患の合併症として生じる。犬では特に () でみられ、約半数は凝固亢進状態で来院する。その他、敗血症や SIRS では DIC のリスクが高くなる。初期 DIC では、代償機構が働くため、凝固検査

では明らかな異常を呈さないこともあるが、() は初期 DIC のマーカーとして有用である。

Q5. リンパ腫の診断は、臨床現場ではしばしばクローナリティ検査 (PARR) と細胞診のセットで下されることが多い。しかし、およそ 10% の確率で腫瘍細胞の () が生じることから、T 細胞性 B 細胞性の診断には、免疫組織化学的検査やフローサイトメトリーを実施することが重要である。Mitotic index を測定する際には、増殖活性の高い部位を 10 視野選択してカウントし、その総数が () であれば High、() であれば Low とする。臨床的なステージングにおいて、全身リンパ節の波及と判断する際には、() を超えているかどうか重要となる。

Q6. 犬で最も多い節性リンパ腫の分類は、() であり、40% 以上を占める。ほとんどの場合、胚中心の () に由来する。T-cell rich B cell Lymphoma (T-cell/histiocyte-rich B-cell Lymphoma) もこのタイプに含まれ、猫の節性リンパ腫で最もよくみられる。猫のリンパ腫では消化器型リンパ腫が多く、特に Enteropathy-associated T-cell Lymphoma (EATL) の (Type 1 / Type 2) が多くみられ、(十二指腸 / 空腸 / 回腸) が好発部位である。犬の消化器型リンパ腫では (Type 1 / Type 2) が多く、腫瘍細胞は (小型 / 中型 / 大型) である。

Q7. 犬における表皮向性皮膚型リンパ腫では (小型 / 中型 / 大型) で細胞質のクリアな腫瘍細胞が表皮に浸潤し、表皮内での腫瘍細胞集簇巣である () が特徴的である。特に表皮向性の強いものは () に分類される。また、全身に波及すると () と呼ばれる。

Q8. Lymphoblastic lymphoma は増殖活性が高く、挙動は悪い。(T 細胞 / B 細胞) 性が多く、腫瘍随伴症候群として () を呈しやすい。腫瘍細胞の大きさは (中型 / 大型) で、核小体は (明瞭 / 不明瞭) である。

Q9. Canine reactive histiocytosis は () の疾患であり、増生する樹状細胞は免疫組織化学的染色にて () 陽性である。皮膚型の場合には Canine cutaneous Langerhans cell histiocytosis (LCH) との鑑別が必要である。組織学的な病変の局在として、Canine reactive histiocytosis は (top heavy / bottom heavy) であり、LCH とは異なる。

Pathology of DOMESTIC ANIMALS 6th ed, Vol.3 Ch.2 P. 213-268

Hematopoietic System

ノーバウンダリーズ ラウンド#31 2018.8.18 Rina Nabeta

A1. Langerhans dendritic cell (Epithelial dendritic cell)、CD8+T 細胞、Canine cutaneous Langerhans cell histiocytosis、

A2. CD18、CD11d、CD1a、E-cadherin、CD90

A3. 猫、犬、外因性、Type 3

A4. 免疫介在性溶血性貧血、TAT

A5. Cross lineage rearrangement、>10、0~5、横隔膜

A6. Diffuse Large B cell Lymphoma (び漫性大細胞性 B 細胞リンパ腫)、Centroblast、Type2、空腸、Type1、大型

A7. 中型、ポートルエの微小膿瘍、Pagetoid reticulosis (パジェット様細網症)、セザリー症候群

A8. T 細胞、高カルシウム血症、中型、不明瞭

A9. Dermal interstitial dendritic cell、CD4、bottom heavy

第 31 回ノーバウンダリーズラウンド

河村

問 1. リンパ腫のステージングに関して誤っているものを選んで下さい。

- ① ステージ 1: 1つのリンパ節/臓器に病変が限局している。
- ② ステージ 2: 近傍リンパ節にも病変がある。
- ③ ステージ 3: 横隔膜をまたいで複数のリンパ節に病変がある。
- ④ ステージ 4: 複数のリンパ節に加え、肝臓と脾臓の両方あるいは一方に病変がある。
- ⑤ ステージ 5: 血液中・骨髄と他の節外性臓器の両方あるいは一方に病変がある。

問 2. リンパ腫の診断方法に関して誤っているものを選んで下さい。

- ① 核の大きさによって、小細胞型（赤血球径の 1-1.25 倍）/中細胞型（赤血球径の 1.25-1.5 倍）/大細胞型（赤血球径の 2 倍以上）に分類される。
- ② B リンパ球マーカーである抗 CD79a 抗体は核に偽陽性を示すことがある。
- ③ クローナリティー検査では T リンパ球/B リンパ球の単一性を PCR 法で検出する方法であるが、ある種の感染症ではクローナリティー陽性となることがある。
- ④ クローナリティー検査は T 細胞リンパ腫と B 細胞リンパ腫を区別するのに有効である。

問 3. B 細胞性リンパ腫に関して誤っているものを選んで下さい。

- ① ホジキン様リンパ腫に出現する Reed-Sternberg 細胞は B リンパ球マーカー（CD20、CD79a）に陽性を示さず、この点が T-cell rich B-cell lymphoma との鑑別点となり得る。
- ② B 細胞慢性リンパ性白血病/リンパ腫の大半は白血病ではなくリンパ腫として発症する。
- ③ GCET1 や CD10 の発現性が犬のび慢性大細胞型 B 細胞リンパ腫に対する CHOP 療法の反応性を予想しうる可能性がある。
- ④ リンパ腫様肉芽腫症（lymphomatoid granulomatosis）は肺・皮膚・腎臓・その他の臓器に発生する、T-cell rich B-cell lymphoma の亜型と考えられている。

問 4. B 細胞性リンパ腫に関して誤っているものを選んで下さい。

- ① 辺縁帯リンパ腫は進行が緩徐で一般的に CHOP 療法は必要ないと考えられている。
- ② マントル細胞リンパ腫は犬の脾臓でのみ発生が報告されている。
- ③ バーキット様リンパ腫は高頻度の核分裂像が認められる。
- ④ 髄外性形質細胞腫は抗 MUM-1 抗体に陽性を示し、抗 CD20 および 79a 抗体には陽性を示さない。

問5. T細胞性リンパ腫に関して誤っているものを選んで下さい。

- ① T-zone リンパ腫は低悪性度の節性リンパ腫で、犬や馬で発生が報告されている。
- ② リンパ節の未分化大細胞型 T リンパ腫は犬や猫で稀に発生し、予後が悪い。
- ③ 血管免疫芽球型 T 細胞リンパ腫はリンパ節外に形成され、高度な毛細血管新生を特徴とする。
- ④ 腸管症関連 T 細胞リンパ腫 (EATL) は 2 つの型に大別され、粘膜上皮細胞間への向性は EATL2 型の特徴とされている。

問6. T細胞性リンパ腫に関して誤っているものを選んで下さい。

- ① 肝細胞向性リンパ腫は抗 CD11d 抗体に陽性を示し、肝脾リンパ腫は陰性を示す。
- ② 菌状息肉症 (mycosis fungoides) の亜型であるパジェット様細網症 (pagetoid reticulosis) の腫瘍細胞は γ δ 型 T 細胞由来である。
- ③ 皮下組織の「脂肪織炎様」 T 細胞リンパ腫は核崩壊を特徴とし、高度なマクロファージ浸潤を伴うため、組織球性脂肪織炎との鑑別を要することがある。
- ④ 皮膚の未分化大細胞性 T 細胞リンパ腫は非上皮向性である。

問7. リンパ腫の動物種差に関して誤っているものを選んで下さい。

- ① 犬のリンパ腫の多くは節性リンパ腫であり、その中では、び慢性大細胞型 B 細胞リンパ腫が最も多い。
- ② 猫の鼻腔や鼻咽頭に発生するリンパ腫の多くは、び慢性大細胞型 B 細胞リンパ腫が最も多いが、上皮向性 T 細胞リンパ腫や小リンパ球性 B 細胞リンパ腫も発生することがある。
- ③ リンパ腫は馬の腫瘍性疾患の中で最も発生率が高く、その多くは T-cell rich large B-cell lymphoma である。
- ④ 牛の若年性多中心性リンパ腫の多くは牛白血病ウイルス感染が関与する。

問8. 組織球増殖性疾患に関して誤っているものを選んで下さい。

- ① 皮膚組織球腫は皮膚ランゲルハンス細胞由来の腫瘍性疾患であり、上皮向性リンパ腫との鑑別には抗 E-cadherin 抗体を使用した免疫組織化学的検索が有効である。
- ② 犬の皮膚ランゲルハンス細胞性組織球症は組織学的には皮膚組織球腫と類似するが、多発性の病変を形成し、全身へ播種した症例では予後が悪い。
- ③ 犬の反応性組織球症は樹状細胞由来の腫瘍性疾患であり、多核を有する腫瘍細胞や高度な異型性を示す腫瘍細胞が観察される。
- ④ バーニーズマウンテンドッグやフラットコーテッドレトリバーに発生した組織球肉腫では PTEN や CDKN2A/B、RB1 遺伝子の変異が報告されている。

問9. 組織球増殖性疾患に関して誤っているものを選んで下さい。

- ① 猫の肺ランゲルハンス細胞性組織球腫では 2-5mm 大の小結節が気管支周囲に形成され、進行すると肺全体が侵される。
- ② 猫の進行性組織球腫は約 40%で上皮向性が認められ、免疫組織化学的に多くの腫瘍細胞はランゲルハンス細胞と類似した性質を有する。
- ③ 血球貪食性組織球肉腫の犬では高ビリルビン血症、低アルブミン血症、低コレステロール血症が一般的に認められる。
- ④ 血球貪食性組織球肉腫ではび漫性の脾腫が認められるが、腫瘍細胞の分化度が高く、肝臓へ浸潤した腫瘍細胞は過形成化したクッパー細胞と間違われることがある。

問10. 止血異常に関して誤っているものを選んで下さい。

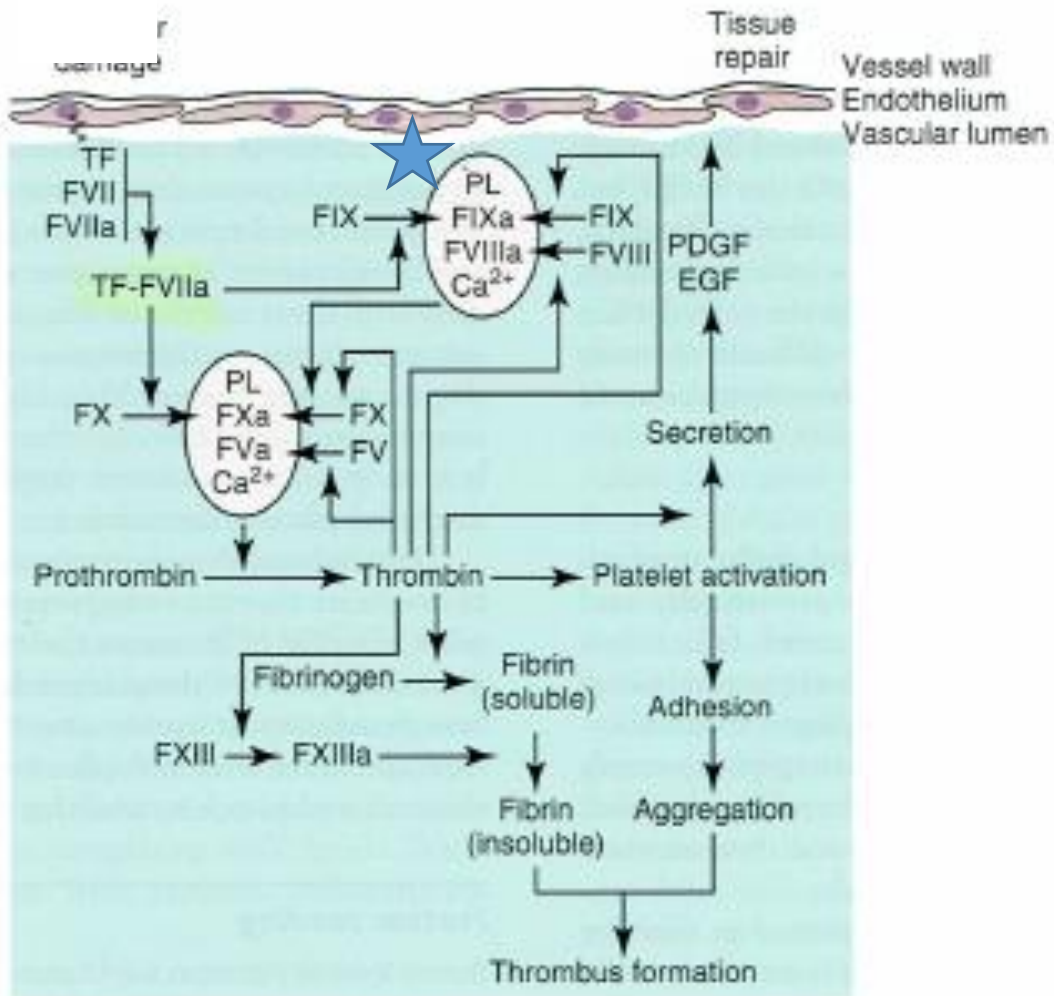
- ① 豚や馬では新生児同種免疫性血小板減少症 (neonatal alloimmune thrombocytopenia) が報告されており、豚では通常 2 産目以降に発症する。
- ② フォン・ヴィレブランド病は 3 つの型に分類され、1 型では高分子量マルチマーの減少によって血液凝固異常が生じる。
- ③ 殺鼠剤中毒ではビタミン K 依存性血液凝固因子が減少することで血液凝固異常が生じる。
- ④ 血友病 A は第Ⅷ因子の欠損による血液凝固異常で、X 連鎖劣性遺伝性疾患である。

- 問 1. ③ : 横隔膜を境に一方に限局
- 問 2. ④ : 7-10%で異なる型のリンパ腫のクローナリティーが陽性となる
- 問 3. ② : 多くは白血病として発症
- 問 4. ④ : 80%が抗 79a 抗体に、60%が抗 CD20 抗体に陽性を示す
- 問 5. ③ : リンパ節に発生
- 問 6. ① : 肝脾 T リンパ腫が抗 CD11d 抗体に陽性
- 問 7. ④ : 関与しない
- 問 8. ③ : 多核を有する腫瘍細胞や異型腫瘍細胞は認められない。
- 問 9. ② : 多くは樹状細胞に類似 (ただし、初期段階では E-cadherin 陽性の症例もある)
- 問 10. ② : 2 型

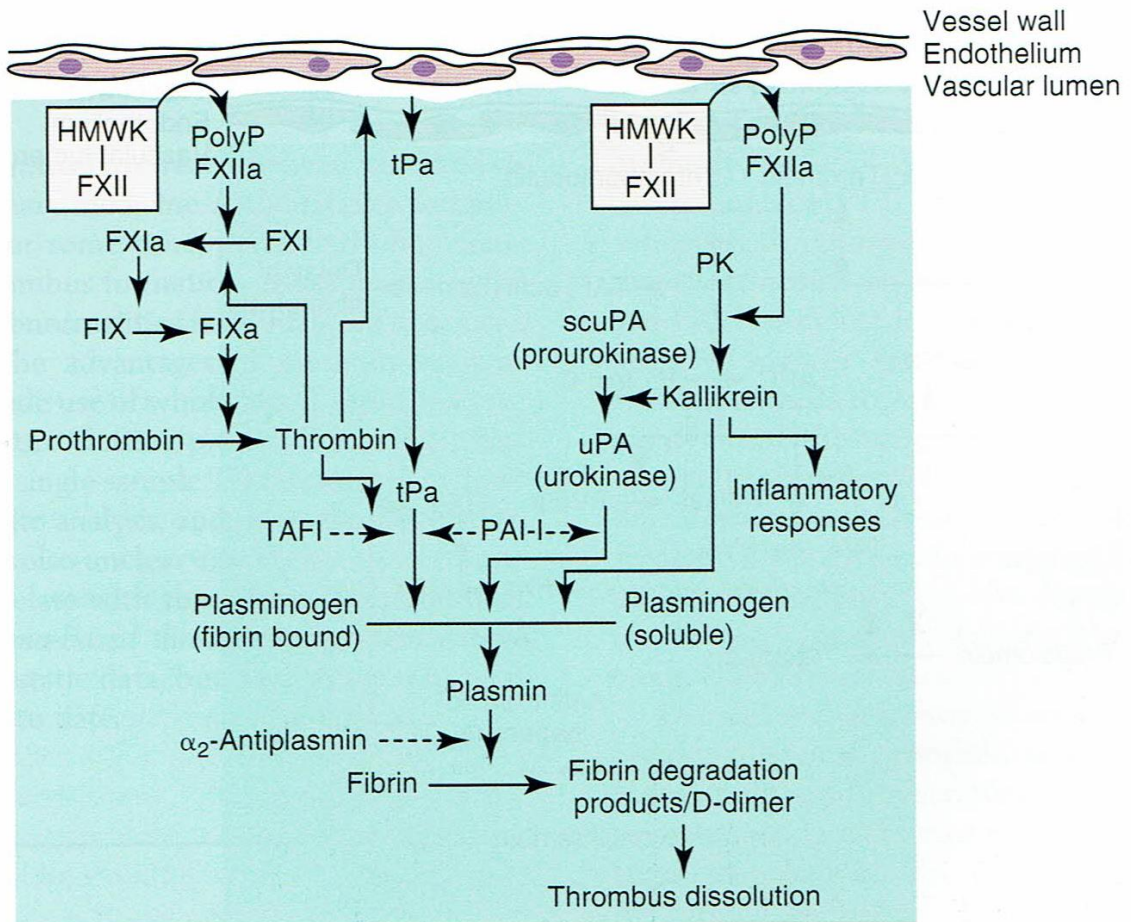
Q1. トロンビンについて述べた以下の項目のうち、誤っているものを選び。

- ①成長因子を放出させ、細胞増殖に関与する。
- ②カリクレイン／ブラジキニン／ヒスタミンの生成や好中球活性化を通じて炎症に関与する。
- ③組織修復に関与する。
- ④血小板凝集やフィブリン形成を通じて止血に関与する。
- ⑤スロンボモジュリン—C 蛋白—S 蛋白経路を介して、血栓形成部位以外でのトロンビン形成を促す。

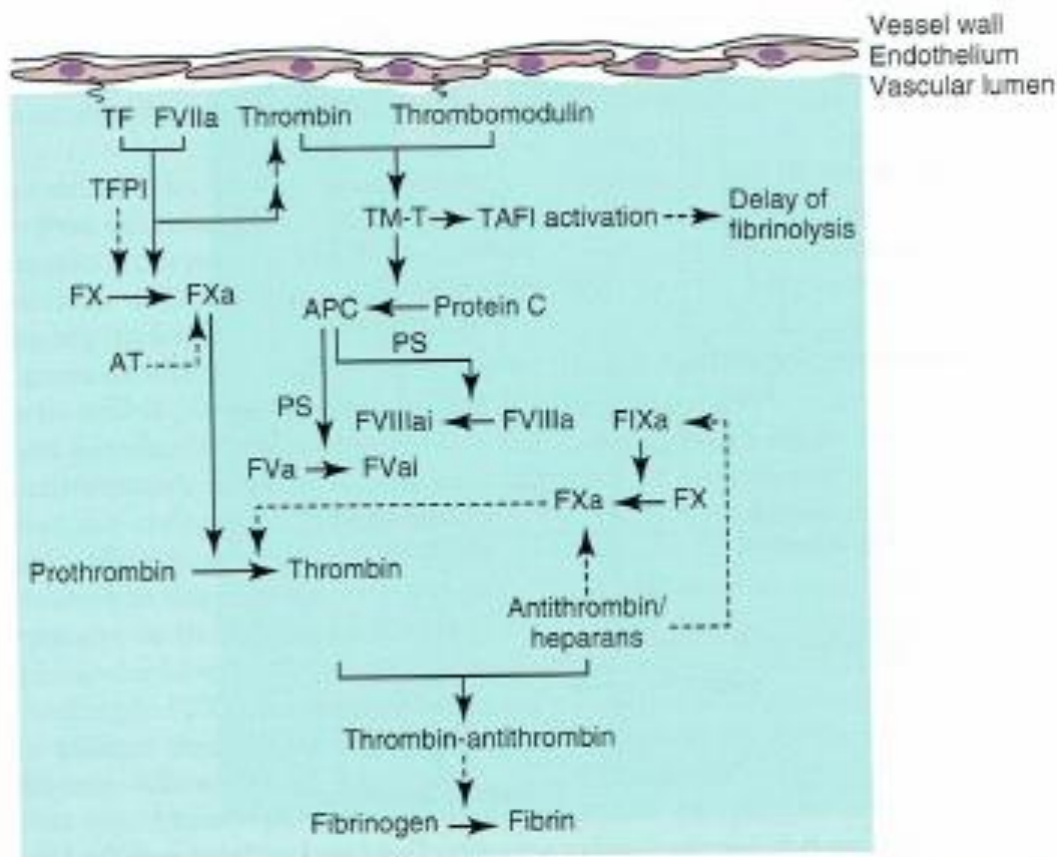
Q2. 組織因子（外因系）止血機構（下図）の発端は何か？また、☆の右下にある複合体はなんと呼ばれるか？



Q3. 接触活性化（内因系）止血機構（下図）の発端は何か？また、この機構は *in vivo* のトロンビン生成にあまり重要ではないと考えられているが、その存在意義は（ ）、トロンビン生成、（ ）をリンクさせることにあるようである。



Q4. 抗凝固経路（下図）にもあるアンチトロンビン（AT）はセリンプロテアーゼ阻害薬の一種で、血清中のATは（ ）と（ ）によって産生されている。動物における後天的なAT活性低下の原因には（ ）、敗血症、播種性血管内凝固がある。



- Q5. 血球貪食性組織球性肉腫について述べた以下の項目のうち、誤っているものを選び。
- ①唯一のマクロファージ由来の悪性腫瘍である。
 - ②免疫介在性溶血性貧血やエバンス症候群のような臨床像を呈する。
 - ③高ビリルビン血症、低アルブミン血症、高コレステロール血症を呈する犬が多い。
 - ④はじめに脾臓や骨髄で増殖し、肺、肝臓、稀に腎臓に波及する。
 - ⑤間質樹状細胞由来の組織球性肉腫と比較すると腫瘍細胞は「驚くほど」よく分化しており、異型性が見られないことがある。腫瘍細胞は活発に血球を貪食する。

Q6. 組織球性肉腫について述べた以下の項目のうち、誤っているものを選べ。

- ①バーニーズマウンテンドッグやフラットコートドレトリバーにおいて *PTEN*、*CDKNA/B*、*RBI* といった癌抑制遺伝子の変異が見つかっている。
- ②低カルシウム血症を伴うことがある。
- ③腫瘍細胞が末梢血に見られることは滅多にないが、樹状細胞性白血病が稀に発生する。
- ④関節周囲、関節、皮下の組織球性肉腫には、顕著な多形性を示さず、細胞境界が不明瞭で、背景にリンパ球、形質細胞、好中球が浸潤しているタイプがある。
- ⑤組織球性肉腫に似ている腫瘍の診断の際には CD18、E-cadherin、CD204（マクロファージスカベンジャー受容体）を用いた免疫染色が有用である。

Q7. リンパ腫について述べた以下の項目のうち、誤っているものを選べ。

- ①牛白血病ウイルスに関連したリンパ腫は diffuse large B-cell lymphoma で、1歳以下で発症する。
- ②subcutaneous “panniculitis-like” T-cell lymphoma は犬で稀に見られ、脂肪細胞を取り囲む傾向があり、核崩壊が特徴である。
- ③Sézary syndrome は mycosis fungoides が全身性に播種し、二次的なリンパ節腫大や白血病を伴ったものである。
- ④hepatosplenic T-cell lymphoma は、granzyme B 陽性である。
- ⑤anaplastic large T-cell lymphoma は免疫染色で CD3/CD20 陰性、CD30 陽性で、perforin や granzyme B 陽性の顆粒を有する。このため、cytotoxic T cell 由来と考えられる。

Q8. リンパ腫の診断について述べた以下の項目のうち、誤っているものを選べ。

- ①リンパ腫の腫瘍細胞の核の直径と赤血球の直径を比較することで、小中大型のどのリンパ球に近いのかを判断する。1-1.25倍が小型、1.5倍までが中型、2倍超が大型。
- ②CD79a は核が染色されるアーチファクトを生じやすいので、犬や猫のリンパ腫の免疫染色では B 細胞マーカーとして CD20 と Pax-5 を使うことが多い。
- ③PARR (PCR for antigen receptor rearrangements) はクローナリティーをみる検査であって、免疫学的表現型をみる検査ではない。
- ④リンパ腫の腫瘍細胞の分裂像は、最も分裂が活発な領域で高倍率 10 視野を数えて算出する。5個までが low、6-20個までが medium、20個超が high mitotic index となる。
- ⑤CD4 と CD8 に対する抗体は、凍結切片で使用する。

Q9. **Hodgkin-like lymphoma** が動物において診断されてきたが、最近ではヒトの Hodgkin lymphoma と相同の病変というよりは、() に相当する病変という見解が強くなっている。

Q10. リンパ節に生じるリンパ腫について述べた以下の項目のうち、誤っているものを選べ。

- ① follicular lymphoma においては外套帯が認められない。
- ② follicular lymphoma において tingible body macrophage が認められる。
- ③ ヒトの follicular lymphoma では BCL-2 の免疫染色が用いられる。
- ④ marginal zone lymphoma と follicular lymphoma の違いとして、前者が fading germinal center を取り囲むように配列するのに対し、後者は胚中心を拡大しながら増殖することが挙げられる。
- ⑤ mantle cell lymphoma は犬の脾臓にごく稀に起こる、予後の良いリンパ腫である。

2018.8.18 Mitsui

- A1. ⑤ トロンビン形成を抑制する
- A2. 血管傷害、テナーゼ複合体 (tenase complex)
- A3. XII因子が、陰性に荷電した表面（傷害された内皮、活性化された好中球等）に触れることが発端。二つの（）内には「炎症」と「フィブリン溶解（線溶）」が入る。
- A4. 肝細胞、内皮細胞、蛋白喪失性腎症
- A5. ③ 低コレステロール血症
- A6. ② 高カルシウム血症（いわゆる悪性腫瘍随伴性）
- A7. ① 4-8 歳
- A8. ④ 20 ではなく 10 が正しい
- A9. T-cell-rich B-cell lymphoma
- A10. ② tingible body macrophage は認められない